CASO CLINICO

Riabilitazione implantoprotesica fissa del mascellare superiore con grave atrofia ossea: caso clinico

Fixed implant prosthodontic rehabilitation of the upper maxilla with severe bone atrophy: a case report

Riabilitazione protesica, Cone beam, riassorbimento osseo, software 3D.

Prosthetic rehabilitation, Cone beam, bone resorption, software 3D.

dario.cianci@gmail.com

Dario Cianci

Libero professionista

SCOPO DEL LAVORO

Scopo del lavoro è sottolineare l'importanza della Cone Beam e dei software 3D nella pianificazione implantare.

MATERIALI E METODI

Si presenta un caso clinico di grave atrofia ossea nella cui risoluzione hanno avuto notevole importanza l'uso della Cone Beam e della pianificazione implantare in 3D.

RISULTATI E CONCLUSIONI

La corretta pianificazione implantare con l'ausilio della ricostruzione tridimensionale ha risposto positivamente alle esigenze della paziente, risolvendo la problematica di grave atrofia del mascellare superiore con una protesi fissa di successo sul piano sia estetico sia funzionale.

Vi è sempre più da parte dei pazienti la richiesta di una protesi fissa su impianti per ovviare ai limiti della protesi totale rimovibile.
In questa ottica vi sono continui miglioramenti tecnologici i quali permettono d'avere una visione accurata del caso clinico e un immediato risultato dell'esame diagnostico. La Cone Beam in studio risulta a tale fine un ausilio validissimo e necessario (1).
La possibilità di avere questa apparecchiatura presso il proprio studio rende il percorso diagnostico più immediato e gli attuali software per elaborare il posizionamento implantare permettono di pianificare gli interventi in modo estremamente accurato (2).
Il momento diagnostico e la progettazione dell'intervento in modo virtuale riducono la possibilità di errori del clinico, viceversa aumentano le possibilità di intervenire laddove l'ortopantomografia sembrerebbe indicare un insufficiente osso a disposizione (3, 4).
La possibilità inoltre di gestire personalmente la Cone Beam permette di eseguire i tagli più idonei e di acquisire una confidenza tra il limite della ricostruzione tridimensionale e ciò che si potrà incontrare nel momento dell'intervento relativamente all'osso a disposizione (5).
Di fronte a riabilitazioni complesse è necessario avere un know how tale da poter scegliere la terapia più idonea per il paziente che si sta trattando (6). Ciò significa poter risolvere le eventuali varianti rispetto a quanto pianificato ed affrontarle in modo che il progetto terapeutico preventivamente illustrato al paziente possa essere attuato.

CASO CLINICO

La paziente di 59 anni in buone condizioni di salute, non fumatrice, già sottoposta ad un intervento di Toronto bridge nell'arcata inferiore nel 2005, si presenta presso lo studio richiedendo una protesi totale su impianti anche nell'arcata superiore.
Nell'arcata superiore risulta evidente all'esame clinico (fig. 1) una parodontopatia interessante tutti gli elementi dentali di tale gravità per cui l'unico intervento praticabile è l'estrazione degli elementi stessi, diagnosi confortata anche dall'esame ortopantomografico (fig. 2).
Alla paziente si spiega la complessità del caso e si decide di programmare il posizionamento di sei impianti nell'arcata superiore con un carico delayed, per cui per circa tre-quattro mesi dovrà portare una protesi totale provvisoria in attesa dell'integrazione implantare.
Vengono fatti firmare i consensi informati della terapia implantare. Con il consenso della paziente si esegue una Cone Beam dell'arcata superiore e, in base al-

le immagini tridimensionali e con l'ausilio del software Galaxis Galileos Implant, si posizionano virtualmente gli impianti in posizione 16, 14, 12, 23, 25, 27 (figg.3 e 4).
Per un ulteriore confronto si utilizza anche l'Implant 3D, un altro software per pianificazione implantare.
Quel che risulta evidente è che la disponibilità ossea è estremamente ridotta per cui l'inserimento implantare risulterebbe possibile solo nelle sedi evidenziate nelle ricostruzioni tridimensionali.
Proprio per tali ragioni si opta per un carico "delayed" non avendo certezza sulla stabilità primaria degli impianti.
Vengono eseguite le foto del sorriso della paziente e si richiedono delle fotografie di quando aveva i propri denti in modo da cercare con l'odontotecnico, quanto più possibile, una somiglianza estetica nei risultati.
La paziente prima dell'intervento viene sedata con benzodiazepine e un anticolinergico per ridurre la salivazione.
Si eseguono le avulsioni degli elementi dentali preservando il più possibile l'osso rimasto, in particolare la corticale vestibolare (fig. 5).
Si utilizzano impianti conici sottopreparati.
Si interviene prima sul lato destro e, come programmato, l'impianto in zona 14 viene inclinato di circa 30 gradi secondo la metodica del Columbus bridge per evitare interventi di rigenerazione ossea e per sfruttare al massimo tutto l'osso residuo (fig. 6).
Per la presenza di osso in zona 16/17 si decide di posizionare anche in tale sede un impianto di diametro 4,6 mm e altezza 11,5 mm ingaggiando con l'apice implantare la corticale del pavimento del seno mascellare.
L'impianto in posizione 12, di lunghezza 15 mm, si inserisce con il proprio apice nella corticale del pavimento nasale.
Nella emiarcata sinistra si procede in modo similare, ma l'impianto programmato in zona 25, inclinato di 30 gradi, non viene inserito per la mancanza di osso a disposizione.
Si opta per l'inserimento di un impianto in zona 24 con una inclinazione vestibolo palatale unica attuabile in funzione dell'os-

Fig. 1
Situazione iniziale.

Fig. 2
Ortopantomografia iniziale.

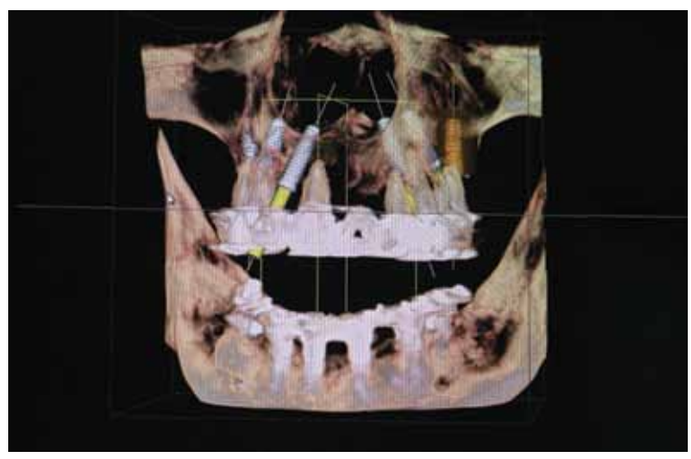

Fig. 3
Studio del caso e posizionamento virtuale degli impianti in 3D.

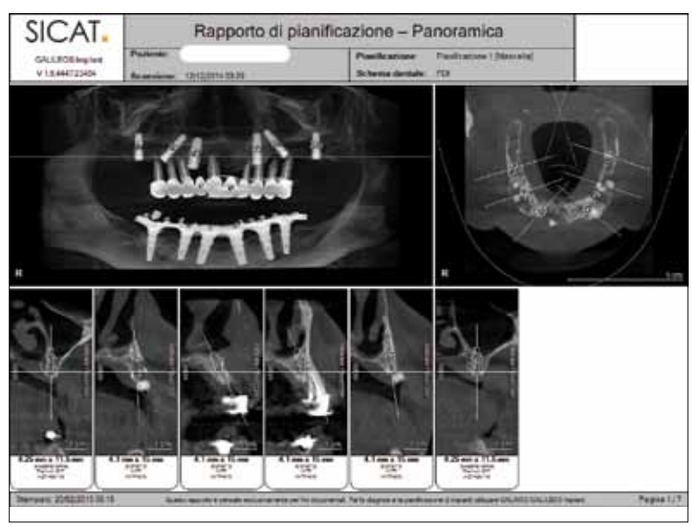

Fig. 4
Pianificazione implantare.

Fig. 5 Situazione dopo le avulsioni.

Fig. 6 Posizionamento della fixture implantare con angolazione di 30°.

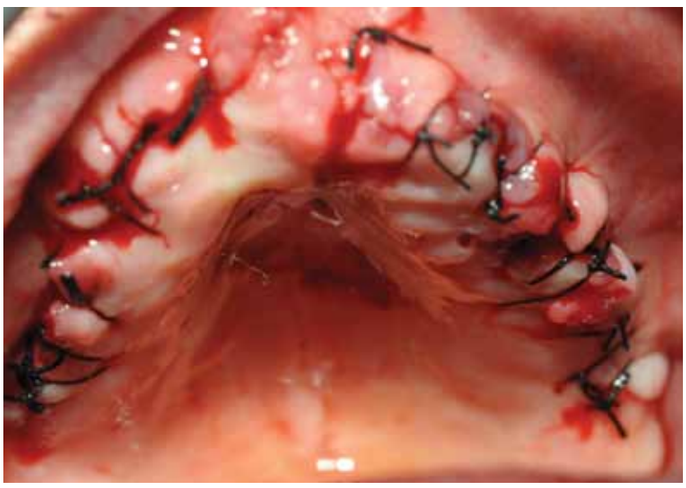

Fig. 7 Sutura post intervento.

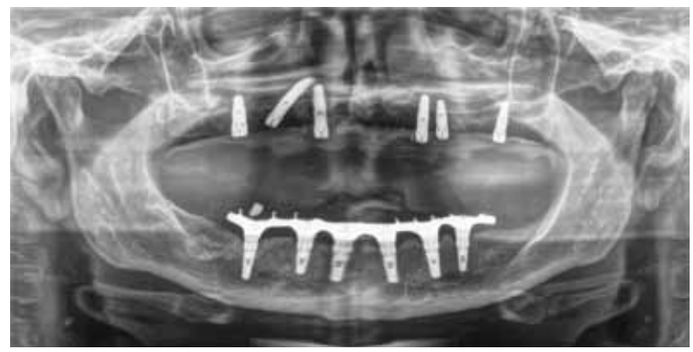

Fig. 8 Ortopantomografia post intervento.

Fig. 9 Immagine sulla panoramica degli impianti tramite software implantare.

Fig. 10 Immagine del provvisorio consegnato dopo l'intervento alla paziente.

so presente.
In zona 23 si posiziona un impianto di lunghezza 15 mm e diametro 4,2 mm.
Tutti gli impianti inseriti presentano un torque superiore ai 40 newton.
Si sutura lasciando gli impianti sommersi (fig.7).
Si esegue una ortopantomografia post intervento (fig. 8), in cui si può notare come gli impianti siano stati posizionati come virtualmente (fig. 9) programmati, ad esclusione dell'impianto in sede 24.
Alla paziente viene consegnato un totale provvisorio come precedentemente le era stato spiegato (fig. 10).
A distanza di circa 4 mesi dall'intervento si procede con la riapertura per il posizionamento delle viti di guarigione e delle basi angolate 30° (fig. 11) a livello del 23, 24 e 14.
La connessione diretta con l'impianto si

Fig. 11 Base inclinata.

Fig. 12 Cucchiaio.

Fig. 13 Healing abutment posizionati per il rilevamento dell'occlusione.

Fig. 14 Mascherina per il rilevamento dell'occlusione.

Fig. 15 Impronta in gesso.

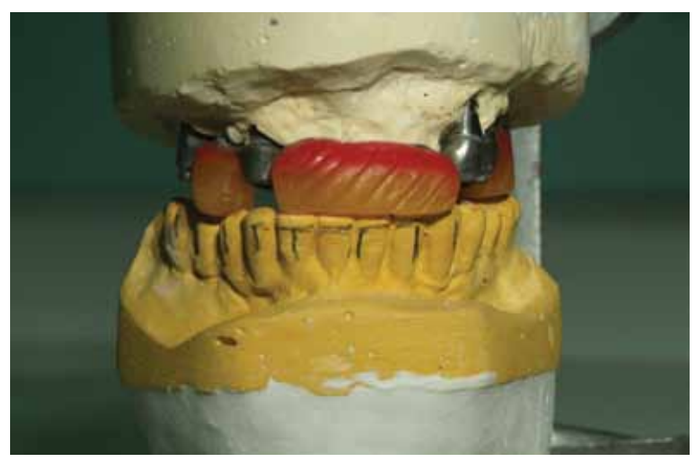

Fig. 16 Mesostruttura con cera per rilevare l'occlusione in articolatore.

preferisce laddove possibile.
Viene presa l'impronta tramite un cucchiaio appositamente forato per permettere lo svitamento delle viti lunghe dei transfer di precisione (fig. 12).
Si posizionano gli healing abutment di guarigione (fig. 13) e tramite una cera si utilizzano gli stessi come reperi per poter posizionare correttamente in relazione le due arcate sull'articolatore (fig. 14).
Si prende l'impronta in gesso (fig. 15).
In laboratorio la protesi totale viene adattata sugli impianti tramite dei monconi provvisori utilizzando l'impronta master in gesso.
La protesi provvisorio può quindi essere consegnata alla paziente il giorno stesso avvitata sugli impianti.
Dopo circa quattro mesi viene posizionata la protesi definitiva che avrà un frame work metallico (fig. 16) su cui viene posi-

Fig. 17 Cera di masticazione per il rilevamento dell'occlusione nel cavo orale.

Fig. 18 Prova denti.

Fig. 19 Protesi definitiva avvitata.

Fig. 20 Protesi definitiva avvitata.

Fig. 21 Sorriso della paziente.

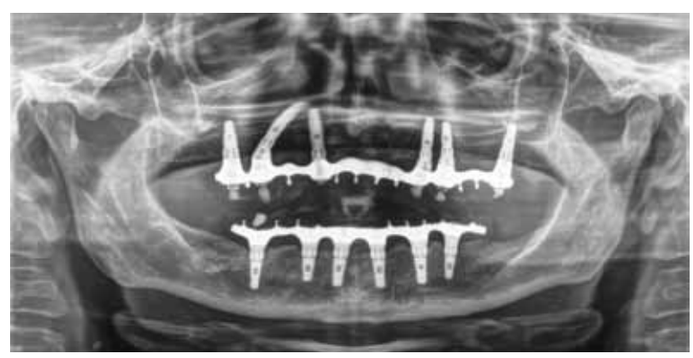

Fig. 22 Ortopantomografia finale.

zionata una cera di masticazione che serve per correggere le minime discrepanze ottenute (fig. 17).
Si montano i denti (fig. 18) e, per la notevole perdita ossea, viene eseguita anche una gengiva rosa in resina.
Il risultato finale evidenzia come la riabilitazione abbia oltreché una valenza funzionale anche una gradevole estetica (figg. 19, 20 e 21).
L'ortopantomografia finale (fig. 22) valuta la precisione delle connesssioni implantari.
Tutti gli impianti sono stati posizionati tramite l'ausilio di una guida chirurgica, anche se nel caso specifico la guida è stata data soprattutto dal poco osso residuo presente e si sono utilizzati impianti conici a connessione interna (7, 8).
La resina è stata utilizzata come materiale occlusale nella costruzione della protesi definitiva (9) e i denti sono quelli in commercio che permettono da un lato un'ottima risposta alla esigenze estetiche del paziente e dall'altro una capacità di shock absorption (9) in grado di salvaguardare i carichi sugli impianti (10).
In zona 14, 12 e 22 si sono utilizzati impianti di diametro 4,2 mm e altezza 15 mm; in zona 16 e 24 impianti di diametro 4,2 mm con altezza 11,5 mm; in zona 26 impianto di diametro 4,6 mm e altezza di 11,5 mm.

RISULTATI

Il risultato è assolutamente soddisfacente. Ha permesso alla paziente di avere una protesi fissa su impianti, rispondendo quindi alla sua prima richiesta, quella di non avere più una protesi mobile totale.
Il secondo risultato positivo riguarda l'aver dato alla paziente un'estetica e un sorriso che migliora il suo rapporto interpersonale e la relazione con gli altri.
In ultimo, ma non per importanza, si sono evitati interventi di rigenerazione ossea.

DISCUSSIONE E CONCLUSIONI

Vi sono diversi aspetti che devono essere presi in considerazione affinché le esigenze del paziente possano essere soddisfatte. Per esempio la corretta pianificazione implantare, con l'ausilio della ortopantomografia e della ricostruzione tridimensionale della cone beam (11, 12).
Per ciò che concerne gli impianti sono stati considerati: la superficie ruvida, la lunghezza superiore ai 13 mm (13), il diametro di almeno 4 mm (13), l'inclinazione in senso disto mesiale (tilted implant) (12), qualora necessario, come indicato nel protocollo della Columbus Bridge, la loro sotto preparazione (14, 15), l'ingaggio degli apici sulle corticali ossee (16, 17, 18) onde raggiungere una stabilità primaria con torque di almeno 40 newton (13). La stabilità primaria è un elemento fondamentale per il successo terapeutico (18, 19), così come la distribuzione degli impianti con un corretto poligono di appoggio (13, 20).
Nel protocollo della Columbus Bridge vi è l'utilizzo del gesso (21, 22) come materiale da impronta che, proprio per la sua rigidità, permette il trasferimento in laboratorio della esatta posizione implantare (22, 23).
Nel framework l'utilizzo dei cilindri calcinabili che verranno cementati sui cilindri in titanio permette una migliore passivizzazione (24).
L'utilizzo di abutment angolati (22), laddove necessario, permette una riduzione dei tempi di carico e inoltre riduce sensibilmente la complessità degli interventi soprattutto se paragonati a quelli necessari per la rigenerazione ossea (25).
La corretta rilevazione dei rapporti intermascellari, la creazione di un manufatto protesico che abbia una assoluta passività (9, 22, 26), un materiale protesico che permetta un buon assorbimento dei carichi masticatori (27, 28) e una facile riparazione dello stesso qualora vi dovessero essere negli anni successivi dei problemi sono tutti aspetti che concorrono alla riuscita del trattamento.
Tali interventi necessitano inoltre di una ottima comunicazione e collaborazione all'interno dello staff, dall'assistente alla poltrona al laboratorio odontotecnico.

Un grazie all'amico e collega Giuseppe Grisa che ha collaborato nella fase chirurgica e al Prof. Paolo Pera, maestro nell'insegnare.

AIM OF THE WORK

The aim of the work is to highlight the importance of Cone Beam and 3D software in implant planning.

MATERIALS AND METHODS

A case is reported of severe bone atrophy where the use of cone beam and 3D implant planning played an important role in the final successful result.

RESULTS AND CONCLUSIONS

A correct implant planning with the help of three-dimensional reconstruction programs positively answers the needs of the patient, solving the problem of severe maxillary bone atrophy with a successful fixed prosthesis, on both aesthetic and functional points of view.

BIBLIOGRAFIA

1. Tyndal DA, PriceJB, Tetradis S, Ganz SD, Hidebolt C, Scarfe WC. Position Statement of tha American Academy of Oral and Maxillofacial Rdiology on selection criteria for the use of radiology in dental implantology with emphasis on cone beam computed tomography. Oral Sug Oral Med Oral Pat Oral Radiol 2012;113(6):817-26.
2. Ganz SD. Cone Beam computed tomography. assisted treatment planning concepts. Dent Clin North Am 2011;55(3):515-36.
3. Mezzanotte P. Le indagini radiologiche pre e post-implantari. Metodiche di esecuzioni, errori, lettura. Milano: Masson; 2005. p. 129-33.
4. Preti G, Gassino G. Approccio biologico al trattamento del paziente edentulo. Milano: Quintessenza Edizioni; 2007. p. 120-1.
5. White SC. Cone beam imaging in dentistry. Heakth Phys 2008;95(5):628-37.
6. Brånemark PI. Introduzione all'osteointegrazione. In: Brånemark PI, Zarb GA, Albrektsson T. Osteointegrazione tissutale. Osteointegrazione in odontoiatria. Berlino: Quintessenza;1987. p. 11-76.
7. Ellingsen JE, Thomsen P, Lyngstadaas P. Advances in dental implant materials and tissue regeneration. Periodontal 2000;41(1):36-56.
8. Massaro C, Rotolo P, De Riccardis F, Milella E, Napoli A, Wieland M. Comparative investigation of the surface properties of commercial titanium dental implants. Part 1: chemical composition. J of Material Science: Materials in Medicine 2002;13:535-48.
9. Tealdo T, Bevilacqua M, Pera P. Columbus Bridge Protocol. Cap 10 p. 217-33.
10. Grandini R, Bertini F, Giacchetti P. Le resine composite. In: Grandini R, Rengo S, Strohmmenger L. Odontoiatria restaurativa. Torino:UTET; 2004. p. 411-35.
11. Modica F, Fava C, Benech A, Preti G. Radiologic prosthetic planning of the surgical phase of the treatment of edentulism by osseointegrated implants an in vitro study. J prosthet Dent 1991;65(4):541-6.
12. Krekmanov L. Placement of posterior mandibular and maxillary implants in patients with severe bone deficincy: a clinical report of procedures. Int J Oral Maxillofac Implants 2000;15(5);722-30.
13. Tealdo T, Bevilacqua M, Pera P. Columbus Bridge Protocol. Cap 7 p. 159-77.
14. Schierano G, Pera P, Macaluso MM, Galli C, Conserva E. Impianti dentari. In: Preti G. Riabilitazione protesica. Torino: UTET; 2005. p. 341-67.
15. Malò P, Rangert B, Nobre M. All-on-four immediate function concept with Branemark System implants for completely edentulous maxillae: a 1

year retrospective clinical study. Clin Implant Dent Relar Res 2005;7 Suppl 1:588-94.
16. Fortin Y, Sullivan RM, Ranger BR. Tha Marius implant bridge surgical and prosthetic rehabilitation for the completely edentolous upper jaw with moderate sto severe resorption a 5-year retrospective clinical study. Clin Implant Dent Relat Res 2002;4(2):69-77.
17. Van den Bergh JP, ten Bruggenkate CM, Disc FJ, Tuinzing DB. Anatomical aspects of sinus floor elvations. Clin Oral Implants Res 2000;11(3):256-65.
18. Meredith N. Assessment of implant stability as a prognostic determinant. Int J Prosthdont 1998;11(5):491-501.
19. Bischof M, Nedir R, Szmukler-Moncler S, Bernard JP, Samson J. Implant stability measurement of delayed and immediately loaded implants during healing. Clin Orla Implants Res 2004;15(5):529-39.
20. Brånemark PI, Zarb Albrektsson T. Tissue Integrated Prostheses: Osseointegration in Clinical Dentistry. Chicago: Quintessenca; 1985.
21. Hsu CC, Millstein PL, Stein RS. A comparative analysis of the accuracy of implant transfer techniques. J Prosthet Dent 1993;69(6):588-93.
22. Tealdo T, Bevilacqua M, Pera P. Columbus Bridge Protocol. Cap 8 p. 179-89.
23. Nicholls JT. The measurement of distortion: mathematical consideration. J Prostht Dent 1977;37(5):578-86.
24. Eisenmann E, Mokabberi A, Walter MH, Freesmeyer WB. Improving the fit of implant supported superstructures using the spark erosion tecniwue. Int J Oral Maxillofac Impl 2004;19(6):810-8.
25. Pyetursson BF, Tan K, Lang NP, Bragger U, Egger M, Zwahlen M. A systematic review of the survival and complication rates of fixed partialdentures (FPDs) after an observation period of at least 5 years. Clin Oral Implants Res 2004;15(6):667-76.
26. Wee AG, Aquilino SA, Schneider Rl. Strategies to achieve fit in implant prosthodontics a review ofe the lirature. Int J Prosthodont 1999;12:167-78.
27. Conserva E, Menini M, Tealdo T, Bevilacqua M, Pera F, Ravera G, Pera P. Robotics chewing simulator for dental material testing on a sensor equipe implant setup. Int J Prosthod 2008;21:501-8.
28. Conserva E, Menini M, Tealdo T, Bevilacqua M, Pera F, Ravera G, Pera P. The use of a masticatory robot to analyze the shock absorbtion capacity of different ristorative materials for prosthetics implants: a preliminary report. Int J Prosthod 2009;22.